Lane Medical Library

Aus der chirurgischen Veterinärklinik der Universität Gießen
Direktor: Geh. Medizinalrat Professor Dr. W. Pfeiffer

1931

Über einen Fall von Ostitis fibrosa bei einem Fohlen

INAUGURAL-DISSERTATION
zur Erlangung der veterinär-medizinischen Doktorwürde

der

veterinär-medizinischen Fakultät der
Hessischen Ludwigs-Universität
zu Gießen

vorgelegt von

HARALD ROLOFF
approb. Tierarzt aus Derenburg/Harz

Mit 3 Abbildungen

Gießen 1931

Gedruckt mit Genehmigung der vet. med. Fakultät zu Gießen
Referent: Geheimer Medizinalrat Professor Dr. W. Pfeiffer.

Meinen lieben Eltern
in Dankbarkeit gewidmet

Einleitung.

Vor geraumer Zeit wurden alle Erkrankungen des Knochengerüstes in der Humanmedizin wie auch besonders in der Veterinärmedizin ihrer klinischen und anatomisch-pathologischen Erscheinung nach als Rachitis, Osteomalazie und Osteoporose bezeichnet, je nachdem die Krankheit im Jugendalter oder nach beendetem Wachstum sich bemerkbar machte. In der Humanmedizin ist man seit längerer Zeit zu der Erkenntnis gelangt, daß sämtliche Knochenerkrankungen dieselben grob anatomischen Erscheinungen haben können, und solange die Ätiologie ungeklärt ist, die Abgrenzung der einzelnen Systemerkrankungen nur mit Sicherheit auf histologischem Wege möglich ist. Als erster bearbeitete von Recklinghausen dieses interessante Gebiet. Seine Arbeit war der Anlaß, diese Erkrankung weiter zu erforschen. Auch in der Veterinärmedizin beschäftigt man sich seit etwa 20 Jahren mit der histologischen Erforschung der einzelnen Formen der Osteopathien. Die Untersuchungen ergaben ein überraschendes Resultat. Dem histologischen Bilde nach war nämlich ein Teil der Knochensystemerkrankungen, welche bisher unter der Bezeichnung Rachitis, Osteomalazie usw. beschrieben wurden, als Ostitis-Fibrosa Recklinghausens zu bezeichnen.

Die Ostitis fibrosa ist von „von Recklinghausen" als chronische produktive Entzündung aufgefaßt worden. Die primäre Veränderung besteht nach ihm in einer fibrösen Umwandlung des Knochenmarks. In diesem fibrösen Gewebe kommt es auf metaplastischem Wege zur Knochenbildung, wobei das neugebildete Gewebe dauernd den Charakter osteoiden Gewebes bewahrt oder nur mangelhaft verkalkt. Gleichzeitig findet eine lebhafte Resorption von Knochenbälkchen durch Riesenzellen statt. Oft hält der Anbau von Knochengewebe nicht gleichen Schritt mit dem lebhaften Abbau, und es tritt an Stelle der resorbierten Tela ossea gefäßreiches Fasermark. Auf diese Weise entstehen größere Bindegewebsherde, die nicht selten durch Erweichung ihres Zentrums zur Bildung von Knochenzysten führen. Die Weichheit der Knochen bei Ostitis fibrosa ist teils durch die relative Kalkarmut des neugebildeten Knochens, teils durch die Substituierung der Tela ossea durch Bindegewebe bedingt. Die Gesamtheit der anatomisch-histologischen Veränderungen bezeichnet v. Recklinghausen als metaplastische Malazie.

Zur Ostitis fibrosa gehören nach verschiedenen Autoren auch jene Knochenerkrankungen, welche bei gleichem histologischen Bilde mit erheblichen Veränderungen einzelner Knochen einhergehen, z. B. der Schädelknochen, des Femur und der Tibia. Diese Erkrankungen sind mit verschiedenen Bezeichnungen bedacht worden, wie hyperostotisch-metaplastische Malazie — v. Recklinghausen, Ostitis deformans — Paget, Leontiasis ossea — Virchow, Schnüffelkrankheit der Schweine und Kieferkrankheit der Pferde. Die jüngeren Autoren führten für die verschiedenartigen Bezeichnungen den Sammelnamen Osteodystrophia fibrosa ein, weil dieser am besten das Charakteristikum der Erkrankung, den überstürzten Knochenumbau kennzeichnet.

Literatur.

Als erster in der Veterinärmedizinischen Literatur hat Sand eine Krankheit der Nasenmuscheln beim Pferde, besonders beim Fohlen beschrieben, welche mit großen Veränderungen des Gesichtteiles des Kopfes einhergeht. Die Oberkieferbeine sind enorm aufgetrieben, die Knochen erweicht und die Nasenmuscheln verdickt. In den Höhlen derselben und in den Kieferhöhlen befindet sich eine schleimig-gallertige Flüssigkeit. Begleitet sind diese Veränderungen von schleimigem Nasenausfluß, Anschwellung der Kehlgang-lymphknoten und schnarchenden Atemgeräuschen mit Atemnot. Er nannte die Krankheit „Die schleimige Degeneration der Nasenmuscheln".

Seine histologischen Untersuchungen ergaben eine direkte Umwandlung des größten Teiles des Knochens in Schleimgewebe mit Hilfe von dicht aneinander liegenden Riesenzellen. Dieses Schleimgewebe bestand aus einer strukturlosen, weichen, muzinhaltigen Grundsubstanz mit vereinzelten, aber großen, stark verzweigten Zellen. Es schien sich auch noch weiter zu verändern in einen amorphen dünnflüssigen Schleim. An anderen Stellen wiederum zeigte sich eine Umwandlung des Knochengewebes in junges zellenreiches Bindegewebe.

Merz schildert zwei Fälle von schleimiger Degeneration der Nasenmuscheln, welche in der Gießener Veterinär-Klinik beobachtet wurden. Es handelt sich um zwei Fohlen im Alter von 1 bis 1½ Jahren, welche sich in gutem Ernährungszustand befanden und klinisch keine inneren Erkrankungen erkennen ließen. Beide zeigten mehr oder weniger große Auftreibung und Anschwellung der Gesichtknochen, besonders im Bereich des Joch-Oberkiefer- und Nasenbeins. Die Geschwulst war nicht schmerzhaft, aber teilweise erweicht. Die Perkussion ergab teils einen hohlen, teils einen gedämpften Ton. Es bestanden Nasenausfluß, Schwellung der Kehlgangsymphknoten und schnarchende Atemgeräusche. Die Fohlen wurden trepaniert und die Exstirpation der Nasenmuscheln vorgenommen. Beim Eröffnen der Kieferhöhle entleerte sich in beiden Fällen eine gelbe, mit gallertigem Gerinnsel gemischte Flüssigkeit. Dieselbe war klar und geruchlos, die Menge betrug mehrere Liter. Die Eröffnung der Kieferhöhle konnte in einem Falle sogar mit dem Messer geschehen, da der Knochen bereits so weit erweicht war, daß er sich bequem schneiden ließ. Die nähere Untersuchung der Nasenmuscheln ergab, daß sie verdickt, morsch und knochenlos waren. Durch drei Trepanationsöffnungen wurden die Nasenmuscheln stückweise entfernt. Der Erfolg der Operation war sehr gut, denn nach einigen Wochen konnten die Patienten mit Aussicht auf Heilung entlassen werden.

Die entfernten Stücke der Nasenmuscheln wurden makroskopisch und histologisch genau untersucht. Sie wurden teils knochenhaltig, größtenteils aber knochenfrei gefunden, und um das fünf- bis zehnfache verdickt. Das Gewebe ist von starken Blutungen, starker Pigmentierung und Zysten durchsetzt. Die Blutgefäße sind sehr zahlreich und stark erweitert, die Schleimhaut nicht verändert. Das histologische Bild zeigt eine außerordentliche Hyperplasie des Bindegewebes. Die Knochenbälkchen sind bis auf winzige Reste verschwunden. Sie tragen teilweise Osteoplastenbesatz. Größere Partien im Gewebe zeigen überhaupt keine Knochenbälkchen, dagegen verdichtet sich hier faseriges Bindegewebe stellenweise zu langen und breiten Zügen,

welche man ihrer Form nach als osteoide Balken ansprechen kann. Zerstreut um diese Balken liegen zahlreiche Zellen von Osteoplastencharakter. Die Blutgefäße waren prall gefüllt. Das Gewebe enthielt Infiltrationen von roten Blutkörperchen. In Begleitung dieser Blutung findet man Pigmentierung und Zystenbildung. Am Rande dieser Zysten finden sich häufig Riesenzellen, so daß Merz irrtümlicherweise annahm, die Zystenbildung sei auf Gegenwart von Riesenzellen zurückzuführen. Die Ergebnisse der Untersuchung zeigen, daß es sich um das Symptomenbild der Ostitis fibrosa handelt. Merz macht daher den Vorschlag, die Bezeichnung schleimige Degeneration der Nasenmuscheln fallen zu lassen und den Prozeß als Ostitis fibrosa zu benennen.

Über diese Knochenerkrankung liegt noch eine Anzahl von Berichten vor, welche aber durch den fehlenden histologischen Befund nicht zur Bestimmung des Wesens der Erkrankung brauchbar sind. Übereinstimmend sind die Angaben der charakteristischen Auftreibungen der Kiefer- und Nasenbeine. Dor hat mehrere Knochen eines derartigen Falles untersucht und festgestellt, daß sein Befund mit der Ostitis deformans Pagets übereinstimmt. Marcone beschreibt ebenfalls seinen derartigen Fall und erklärt diese Veränderung als Osteomalazie, die der Beschreibung nach wohl als Ostitis fibrosa aufzufassen ist. Ziemann berichtet über eine Kieferkrankheit in Kamerun, welche dort sehr gehäuft auftrat und mit Veränderungen des Kopfskelettes einherging. Die Krankheit äußerte sich durch eine allmähliche, beiderseitige, knochenharte Anschwellung der Oberkieferbeine. Aus der Nase entleerte sich ein heller glasiger Schleim. Es traten mit zunehmenden Knochenauftreibungen große Atembeschwerden ein. Trotz guter Freßlust magerten die Tiere sehr ab. Die Dauer des Leidens von Beginn der ersten Krankheitserscheinungen bis zum Exitus lag zwischen vier bis zwölf Monaten. Geh. Schütz bezeichnete diesen Krankheitsprozeß als Osteomyelitis chronica ossificans.

Eine ähnliche Erkrankung hat Theiler in Südafrika beobachtet und auch histologisch untersucht. Seiner Beschreibung nach beginnt die Knocheneinschmelzung von den Haverschen Kanälen aus durch Verdrängung der Compacta durch ein neues, an Fibroplasten und Blutgefäßen reiches Gewebe. Er reiht diesen Prozeß in die Rubrik der rarefizierenden Ostitis ein. Man kann wohl annehmen, daß diese Skelettveränderungen mit Ostitis fibrosa in Einklang zu bringen sind.

Ein Pferd mit denselben klinischen Erscheinungen und pathologisch-anatomischen Befunden wurde von Jost untersucht. Ein sechsjähriger Wallach fing plötzlich an zu lahmen. Die Lahmheit sprang von einem Bein aufs andere über. Trotz leidlicher Freßlust bestand große Abmagerung. Acht Wochen vor dem Tode traten Anschwellungen am Kopf, besonders im Bereiche der Ober- und Unterkiefer auf. Atemnot wurde nicht beobachtet. Die Futteraufnahme sistierte allmählich ganz bis zum Exitus. Die inneren Organe ergaben bei der Sektion keinen pathologischen Befund. In den größeren Gelenken fand Jost eine außergewöhnlich große Menge Synovia. Das rechte Schultergelenk zeigte schwere krankhafte Veränderung. Der Gelenkknorpel war trübe und stellenweise usuriert. Die auffälligsten krankhaften Erscheinungen bemerkte man am Schädel. Besonders befallen sind die Ober- und Unterkieferknochen. Das Cavum narium war verengt, die Nasenschleimhaut verdickt und hyperämisch. Die erkrankten Knochenteile waren so weich,

daß sie mit dem Messer getrennt werden konnten. Auf der Schnittfläche machte sich ein Unterschied zwischen kompakter Rindenschicht und Spongiosa nicht bemerkbar. Vielmehr bildete der Knochen eine gleichmäßige spongiöse Masse. Dem Befunde nach sind besonders die Schädelknochen befallen, welche in der embryonalen Anlage bindegewebig präformiert sind. Diese Beobachtung wird in der Literatur bei Schilderung derselben oder ähnlicher Knochenerkrankungen wiederholt angetroffen. Die histologische Untersuchung ergab keine Veränderung des Periostes. An der Knochenoberfläche fehlte eine kontinuierliche aus Knochenlamellen gebildete Grenzschicht. Das zwischen den Knochenbälkchen gelegene Fasergewebe steht mit dem Periost in Verbindung. Nur an wenigen Stellen finden sich längere parallel zur Oberfläche angeordnete Knochenbälkchen, meist handelt es sich um schmale, senkrecht zum Periost gestellte Bälkchen. Die Zwischensubstanz wird teils durch parallel verlaufende Faserzüge, teils durch unregelmäßig angeordnete, spindel- und sternförmige Bindegewebszellen gebildet. Durchsetzt ist diese Zwischensubstanz von vielen engen und weiten, meist dünnwandigen Blutgefäßen. Ebenso lassen sich hier und dort Riesenzellen finden, welche entweder frei innerhalb des Fasergewebes oder den Knochenbälkchen angelagert sind.

Eine sehr eingehende Untersuchung eines erkrankten Pferdes nahmen Joest und Zumpe vor. In Chemnitz erkrankten in der Kaserne des Ulanenregimentes verschiedene Tiere an Osteomalazie. Von Scheunert, Grimme und Hopffe wurden umfangreiche Untersuchungen angestellt, um die Ätiologie dieser Knochenerkrankung festzustellen. Sie haben gefunden, daß die Krankheit im Gegensatz zur Osteomalazie und Rachitis nicht auf einen Mangel an Mineralstoffen in der Nahrung oder auf eine Störung der Resorption dieser Stoffe durch den Darm zurückzuführen ist, sondern daß die Darmflora Veränderungen aufwies. Die säurebildenden Bakterien waren stark vermehrt, während die typischen anaeroben Fäulniserreger verschwunden waren; außerdem traten nicht obligate phenolbildende Proteolyten auf. Diese Erscheinung wurde von Scheunert „Dysbiose der Darmflora" genannt. Die von Trautmann ausgeführten histologischen Untersuchungen ergaben Veränderungen verschiedener endokriner Drüsen der erkrankten Pferde. Scheunert zieht daraus die Folgerung, daß durch die Dysbiose der Darmflora der Bau und die Funktion der innersekretorischen Drüsen, von denen die Wachstumsvorgänge am Skelett beeinflußt werden, in krankhafter Weise verändert worden ist. Während bei den meisten bekannten Fällen die Pferde im jugendlichen Alter erkrankten, war das Alter in den Fällen von Joest ohne Bedeutung. Klinisch begann die Krankheit mit Lahmheit. Das Haarkleid wurde struppig, es traten Mattigkeit, Appetits- und Verdauungsstörungen hinzu mit rapider Abmagerung und Kreuzschwäche. Skelettveränderungen fehlten häufig. Oft dagegen bildeten sich Überbeine, Schale, Spat, sowie Verdickungen der Ober- und Unterkiefer, der Rippen und anderer Skeletteile. Öfters traten Knochenbrüche ohne besondere Gewalteinwirkungen auf. Durch kein Mittel konnte diese Krankheit geheilt werden. Histologisch wurde von oben genannten Forschern besonders ein Pferd untersucht. Es wurden Schnitte angefertigt von Gelenkenden des rechten Femurs, des Humerus sowie von einem Halswirbel. Der Befund ist folgender: die Resorption der Tela ossea durch Osteoklasten von seiten des Periostes und

Endostes ist wesentlich gesteigert und hat zu beginnender Porosierung der Compacta und teilweiser Rarifizierung der Spongiosa geführt. Der Verlust an Tela ossea wird durch die ebenfalls lebhaft gesteigerte, zum Teil überstürzte Apposition von Knochengewebe nur unvollständig ausgeglichen. Hand in Hand mit dem verstärkten Auftreten von Resorptions- und Appositionsvorgängen geht eine mehr oder minder vollständige Umwandlung des normalen Markgewebes im Fasermark einher.

Pfeiffer beschreibt in einer Abhandlung über Ostitis fibrosa mehrere Fälle dieser Erkrankung beim lebenden Pferde und hat eine besondere Operationsmethode eingeführt, um bei der am Kopf isolierten Form der Ostitis fibrosa, nämlich der Erkrankung der Nasenmuscheln, die Behandlung aussichtsreich zu gestalten.

Über die Formen der Ostitis fibrosa bei Hunden, Ziegen, Affen und Schweinen sind mehrere Arbeiten angefertigt worden. Das Rind ist sonderbarerweise von dieser Krankheit verschont. Jedenfalls ist bisher noch kein Fall bekannt geworden. Rehn beschrieb als erster den Kopf eines zwei Monate alten Schweines, welches an sog. Schnüffelkrankheit gelitten hat. Dieser Kopf trägt alle Merkmale der Schnüffelkrankheit in prägnanter Weise zur Schau. Die histologischen Untersuchungen Rehns ergaben eine augenfällige Beziehung zwischen dieser Art der Schnüffelkrankheit mit der Ostitis fibrosa infantilis des Menschen.

Roßwog beschäftigte sich mit der Untersuchung der Ostitis fibrosa bei Ziegen. Auch hier das typische Bild dieser Erkrankung. Er fand mehr oder weniger große Auftreibungen am Ober- und Unterkiefer, sowie Weichheit der Knochen. Besonders sind hier die Unterkieferäste betroffen. Histologisch wurde ebenfalls Umwandlung des Fettmarks in Fasermark, Zerstörung des normalen Knochengewebes, Ersatz desselben durch osteoides Gewebe und Auftreten von Riesenzellen bald einzeln, bald in großer Anzahl festgestellt. Dagegen beobachtete er weder Zystenbildung noch Blutungen im Gewebe. Auch Pfeiffer machte dieselbe Beobachtung bei Ziegen.

Hintze untersuchte zwei Ziegen und drei Schweine. Er machte sich die Ansicht von Rehn zu eigen, nachdem er vorher allerdings geneigt war, den Prozeß als lokale Rachitis bzw. Osteomalazie mit dem Charakter der Ostitis deformans zu bezeichnen. Nach seinem Dafürhalten geht der Ostitis deformans junger Geschöpfe ein rachitisches Stadium voraus. Er fand an übriggebliebenen alten lamellären Knochenbälkchen, welche von einem fibrös osteoiden Gewebe umgeben waren, breite osteoide Säume. Das Mark zwischen den fraglichen Knochenstückchen ist in Fasermark umgewandelt. An anderen Stellen fand er, daß sich um das grob verkalkte Zentrum osteoider Bälkchen gewaltige gänzlich unverkalkt gebliebene Ringe herumgelagert hatten, daß das Ganze im Querschnitt etwa wie ein Mühlstein mit zentraler Öffnung aussah. In diesen übermäßig breiten osteoiden Räumen um alte Knochenbälkchen haben die besten Kenner, nämlich Pommer und Schmorl, das Hauptkriterium der Rachitis und Osteomalazie gefunden. Dieses Stadium soll schnell in das fibröse übergehen, in welchem das skelettogene Bindegewebe sowohl die osteoiden Bälkchen, als auch das zwischen diesen befindliche zellig-fibröse Mark hervorbringt. Fälle bei erwachsenen Tieren werden von diesen Autoren der Osteomalazie zugerechnet.

Roßkopf arbeitete über „Multiple Kieferzysten bei einem Hunde". Seine histologischen Untersuchungen ergeben wohl, daß dieser Fall der Ostitis fibrosa eingereiht werden kann. Im Ober- und Unterkiefer waren sehr viele Zysten nachzuweisen, ebenso teilweise Entkalkung, osteoide Veränderung der Knochenbälkchen und Fasermark.

Ebenso berichtet Hager über Ostitis fibrosa bei einem Hund. Er untersuchte nicht nur den Schädel, sondern auch die Extremitätenknochen und stellte fest, daß der Krankheitsprozeß am Schädel viel älter sein müßte als an den Extremitätenknochen.

Pfeiffer beschreibt zwei Fälle bei Hunden im Alter von 5 und 5½ Monaten. Bei dem einen bestanden große Auftreibungen des Ober- und Unterkiefers. Die Knochen waren hart bis auf einige fluktuierende Stellen, aus denen sich nach Einschnitt eine schleimig-seröse, fadenziehende, gelbliche und geruchlose Flüssigkeit entleerte. Die übrigen Knochen waren frei von Veränderungen. Bei dem zweiten Hunde zeigten die Schädelknochen noch unförmlichere Auftreibungen. Die Zähne waren verlagert und bis auf ihre Spitzen in die Geschwulst eingebettet. Eine Röntgenaufnahme ergab Zystenbildung im Oberkiefer. Die Extremitätenknochen waren teilweise verdickt. Wirbelsäule und Becken schienen intakt zu sein. Beide Vorderläufe waren verändert. Der eine zeigte eine Einknickung nach innen, der andere nach außen. An den Rippen bestand ein rachitischer Rosenkranz.

Ferner liegen noch zwei Arbeiten von Stockmayer und Weber vor, welche ebenfalls Ostitis fibrosa bzw. Osteodystrophia fibrosa bei Hunden feststellten. Ersterer berücksichtigte in seiner Arbeit leider zu wenig die Untersuchungen, welche an der hiesigen chirurgischen Veterinärklinik bisher angefertigt worden sind.

Auf die Befunde von Ostitis fibrosa an Extremitätenknochen soll hier nicht weiter eingegangen werden. Ich verweise auf die Arbeiten von Uhle, Karbach und Quernhorst.

Eigene Untersuchungen.

Am 2. Januar 1931 wurde in die Chirurgische Veterinärklinik zu Gießen ein braunes Stutfohlen im Alter von 10 Monaten eingeliefert mit dem Vorbericht, daß es an Atembeschwerden leide und am Oberkiefer sich eine Anschwellung zeige. Die Untersuchung ergab folgendes: Das Tier befand sich in einem sehr schlechten Ernährungszustand; im Stande der Ruhe war starkes in- und exspiratorisches, brummendes und schnarchendes Atemgeräusch zu hören. Die ausgeatmete Luft war nicht übelriechend. Beim wechselseitigen Schließen der Nüstern zeigte sich, daß beide Kopfhälften in gleicher Weise erkrankt waren. Aus beiden Nasenöffnungen entleerte sich, rechts in etwas stärkerem Maße, ein schleimiger Nasenausfluß von dickflüssiger, fadenziehender Konsistenz. Die Nasenschleimhaut ist blaßrosarot gefärbt. Die Gefäße sind etwas höher injiziert. Eine Erkrankung der Zähne oder eine Veränderung des harten Gaumens konnte nicht festgestellt werden. Ein dünner Gummischlauch passierte gerade noch die beiden unteren Nasengänge. Sie waren demnach verengt. Diese Verengung begann in Höhe der ersten Prämolaren. Beide Seiten des Oberkiefers zeigen besonders im Be-

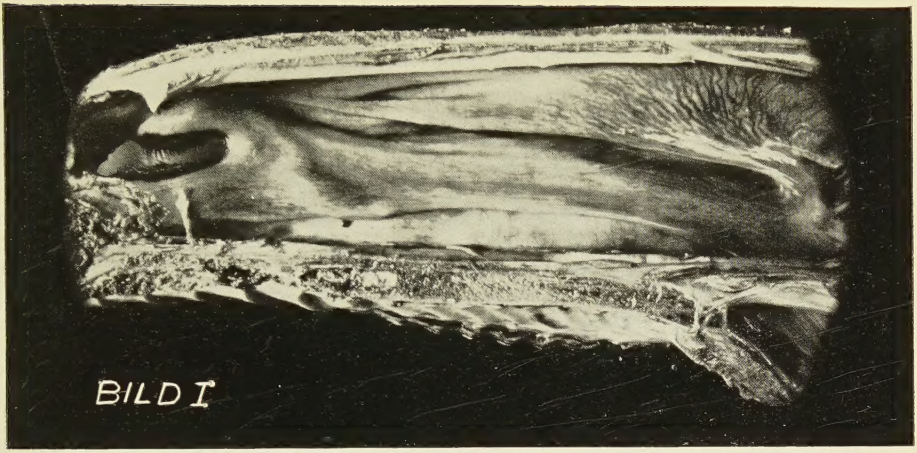

BILD I

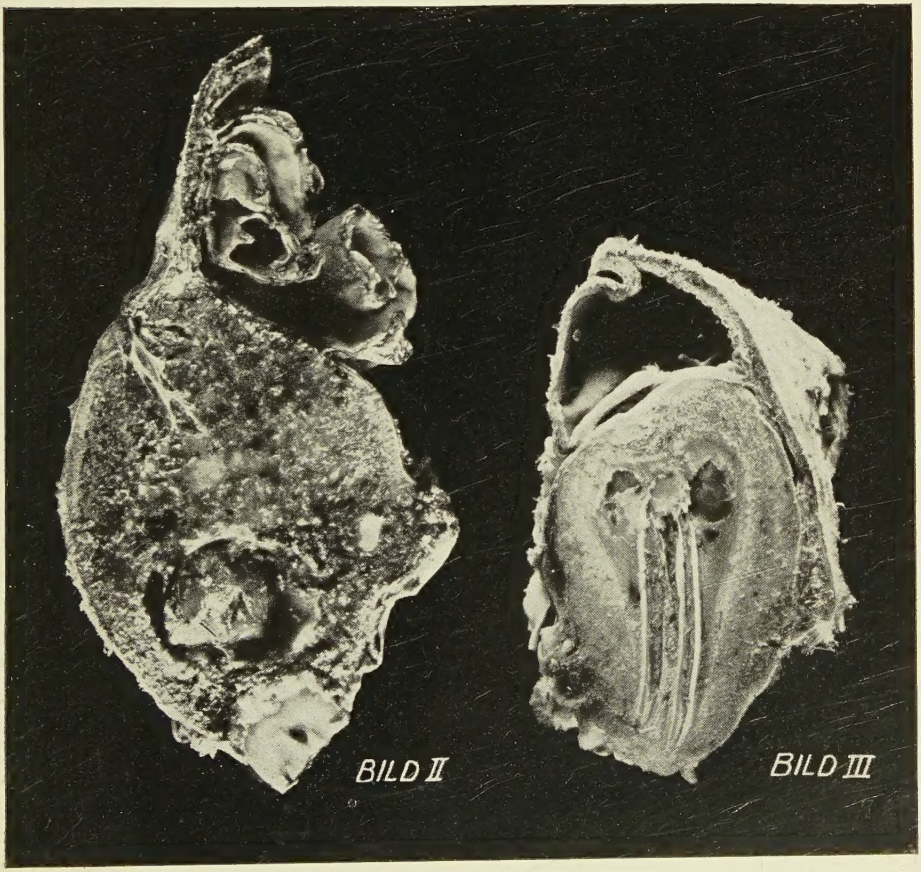

BILD II

BILD III

Digitized by the Internet Archive
in 2026

https://archive.org/details/IA40154005_0163

reiche der Prämolaren und der oralen Abteilung der Kieferhöhle eine ziemlich starke Auftreibung. Beim Perkutieren der Kieferhöhle war nur ein leerer Schall vernehmbar. Die Palpation der Kehlgangslymphknoten ergab eine Volumenzunahme derselben um ungefähr das Doppelte, keine Verwachsung mit der Unterlage und keine schmerzhafte Empfindung. Die Haut konnte leicht darüber verschoben werden. Die Futteraufnahme des Patienten war sehr schlecht. Aus wirtschaftlichen Gründen wurde die Operation nicht vorgenommen, sondern die Schlachtung angeraten. Der Schädel wurde zur näheren Untersuchung der Klinik zur Verfügung gestellt. Nach Bericht des Schlachthoftierarztes waren an den inneren Organen und den Extremitätenknochen keine pathologischen Veränderungen zu bemerken. Leider sind diese der Klinik zur histologischen Untersuchung nicht zugänglich gewesen.

Makroskopische Beschreibung.

Der Schädel war zur Fixierung in Formalin aufbewahrt. Die Weichteile sind abpräpariert und der Unterkiefer abgetrennt worden. In der Medianlinie und durch drei Querschnitte wurde der Oberkiefer in einzelne Stücke zersägt. In diesem Zustande wurde mir das Präparat übergeben. Um zunächst einen Gesamtüberblick zu bekommen, werden die einzelnen Teile wieder zusammengefügt. Am Alveolarteil des Oberkieferbeins ist eine ziemlich starke Auftreibung bemerkbar, welche zwei Zentimeter vor P. 3 beginnt und sich bis zur Tuba maxillare erstreckt. Am deutlichsten tritt sie im Bereiche der Gesichtsleiste in Erscheinung, welche infolge dessen an ihrem oralen Ende nicht scharf markiert ist. Nach der Oberkieferbeule zu verjüngt sich die Auftreibung zunehmend. Dorsoventral nimmt sie den Raum zwischen Nasenbein und Zahnrand des Oberkieferbeins ein. Die größte Länge derselben beträgt 25 cm, die Breite 11 cm. Diese Veränderungen finden sich an beiden Kieferhälften gleichmäßig. Im allgemeinen zeigt die Verdickung eine knochenharte Konsistenz, nur an einzelnen Stellen des linken Oberkiefers gibt der Knochen auf Druck etwas nach. Die Oberkieferbeule ist von einem schwieligen Gewebe bedeckt, welches leicht schneidbar ist und teilweise eine Dicke von einem ½ cm erreicht. Dem Alter des Tieres entsprechend fehlen die beiden letzten Molaren.

Zur näheren Untersuchung werden die einzelnen Teile wieder auseinander genommen. Um die Nasenmuscheln der Betrachtung zugänglich zu machen, wurde die Nasenscheidewand entfernt (Abb. 1). Den unteren Nasengang füllt eine wurstförmige Wucherung fast vollständig aus. Ihre Farbe ist grauweiß, die Oberfläche glatt und von Schleimhaut bedeckt, die Konsistenz elastisch hart. An mehreren Stellen ragt die Geschwulst etwas stärker hervor. Ihre Ausdehnung hat die ventrale Nasenmuschel entsprechend dorsal verschoben. Der Durchschnitt des knöchernen Gaumens ist um das Doppelte verdickt und ungefähr 1½ cm breit gegenüber ¾ cm der normalen Stärke. Der Knochen erscheint porös und locker, auf Druck gibt er etwas nach. Tela und Spongiosa gehen ohne besondere Abgrenzung ineinander über.

Der erste Querschnitt wurde 3 cm vor P. 3 angelegt. Veränderungen sind mit Ausnahme einer mäßigen Umfangsvermehrung des Knochens nicht wahrnehmbar. Die Schnittfläche des Knochens ist rauh und locker.

Der zweite Querschnitt (Abb. 2) erfolgte in der Ebene zwischen P. 2 und P. 1. Er zeigt bereits eine erhebliche Zunahme der Geschwulst, die im Alveolarteil des Oberkieferbeins liegt und sich insbesonders in der Richtung des Gaumenbeins und der ventralen Nasenmuschel ausbreitet. Ihre größte Breite beträgt 7½ cm. Die wurstförmige Wucherung stellt nur einen Teil der Gesamtgeschwulst dar. Der Oberkiefer ist eigentlich nach allen Seiten hin ausgedehnt, besonders stark aber, wie erwähnt, der inneren Nasenhöhle zu. Die Konsistenz des Knochens ist weitgehend verändert, so daß er mit einem Messer leicht geschnitten werden kann. Das Knochenmark hat sich in eine rauhe grauweiße Masse umgewandelt. Durch die Ausdehnung der Geschwulst wurde die ventrale Nasenmuschel zusammengefaltet und dorsal verlagert.

Der weitere Querschnitt zwischen M. 1 und M. 2 (Abb. 3) zeigt, daß die gesamte Oberkieferhöhle von einer kompakten Knochenwucherung ausgefüllt ist, welche die Wandungen der Kieferhöhle nach allen Seiten hin ausgebaucht hat. Die Wucherung geht von dem Alveolarteil des Oberkieferbeins aus und ist nicht mit dem Dach der Kieferhöhle verwachsen. Teilweise besteht hier ein wenige Millimeter breiter Zwischenraum mit einzelnen Gewebsspangen als Verbindung, teils liegt die Geschwulst dem Knochen dicht an. Die Farbe der Geschwulst ist gleichmäßig graugelb und wird nur stellenweise von dunkleren, vielleicht von Blutungen herrührenden Stellen unterbrochen. Die Konsistenz ist elastisch-derb, die Masse mit dem Messer leicht zu schneiden. Die ventrale Nasenmuschel ist bis auf eine dünne Haut, welche von Schleimhaut überzogen ist, verschwunden. Sie umgibt halbmondförmig die Geschwulst. Die obere Nasenmuschel ist dorsal etwas eingebuchtet und verkleinert. Der ventrale, der unteren Nasenmuschel anliegende Teil ist weich und gummiartig biegsam, im Gegensatz zu den dorsalen und medialen Zonen, die durch Knocheneinlagerung versteift sind. An der kaudalen Schnittfläche des soeben beschriebenen Querschnittes kann man feststellen, daß die Geschwulst kaudal sich bis zur knöchernen Orbita fortsetzt, also tatsächlich die ganze kaudale Abteilung der Kieferhöhle ausfüllt.

Histologischer Befund.

Zur histologischen Untersuchung wurden aus den einzelnen Querschnitten des Schädels Blöcke herausgeschnitten, und zwar von den unten beschriebenen Stellen je zwei zwecks Einbettung in Paraffin und Celloidin. Vom Querschnitt durch M. 1 und M. 2 fertigte ich vier Blöcke an, nämlich einen Block von der äußeren Wandung der Oberkieferhöhle, einen von der dorsalen und ventralen Nasenmuschel, einen weiteren von der Gegend des medialen Nasenganges mit ventraler Nasenmuschel und ferner einen von der Außenseite des Oberkieferbeines in der Nähe des Zahnrandes. Alle Blöcke enthalten einen Teil der Geschwulstmasse. Eine in diesem Querschnitt getroffene Zahnanlage diente ebenfalls als Material zur Untersuchung. Vom Querschnitt durch P. 2 und P. 1 entnahm ich zwei Blöcke, einen der Außenseite des Kiefers und den zweiten der oben beschriebenen wurstförmigen Vorwölbung in den unteren Nasengang. Fernerhin zwei Blöcke von einem Ast des Unterkiefers. Die Fixierung erfolgte in Formalin, die Entkalkung in

5 % Salpetersäure. Zur Einbettung benutzte ich Paraffin und Celloidin. Teilweise ließen sich die Stücke ohne vorherige Entkalkung schneiden. Gefärbt habe ich die Schnitte mit Hämatoxylin-Eosin sowie mit Weigertschem Eisenhämatoxylin in Verbindung mit der van Giesonschen Methode, sowie nach Schmorl in Thionin mit Differenzierung in wäßriger Phosphorwolframsäurelösung.

Das Periost besitzt stellenweise nicht wie normal im ganzen Schnitt annähernd gleiche Breite, sondern nimmt knochenseitig einen unregelmäßig zackigen Verlauf dadurch, daß es in zahlreiche, verschieden tiefe und verschieden gestaltete Hohlräume des Knochens hineinragt. Die Adventitia besteht zum größten Teil aus fibrillärem Bindegewebe. In der Nähe des Knochengewebes ist sie fibrillenärmer und oft mit nesterartig angeordneten Rundzellen durchsetzt. An der Grenze des Periostes und der Tela ossea befindet sich ein unregelmäßiger Bindegewebsstreifen mit vielen osteoblastenartigen Zellen. Die Knochenbälkchen der Tela ossea sind von einem Osteoblastensaum umgeben. Je nach Herkunft des Schnittes stellen sie ein mehr oder weniger zusammenhängendes Ganzes dar. Die Corticalis des Daches der Kieferhöhle zeigt besonders hochgradige Zerstörung. Das Periost geht teilweise ohne scharfe Grenze in ein Fasergewebe über, welches reich an Osteoblasten ist. Die Knochenbälkchen verlaufen teils parallel, teils senkrecht zur Oberfläche und sind von einem dichten Saum von Osteoblasten umgeben, welcher des öfteren von Riesenzellen unterbrochen ist. Die knochenauflösende Wirkung der Osteoklasten läßt sich gut aus den Lücken und Höhlen ersehen, welche sie in die Bälkchen hineingefressen haben. Dort liegen sie teilweise in dichten Haufen zusammen. Auch im umgebenden Bindegewebe vereinzelt zerstreut sind sie zu bemerken. Die Struktur der Knochenbälkchen zeigt nur zum Teil lamellären Bau. Die Knochenkörperchen sind schmal, gezackt und von einem hellen Hof umgeben. Hierdurch kennzeichnen sie sich als altes präexsistierendes Knochengewebe. Die neugebildeten Knochenbälkchen sind längliche, unregelmäßige Gebilde von ungeordneten Osteoblastensäumen, oft in einer Dichte von zwei bis drei Reihen. Zwischen Bälkchen und Osteoblasten ist noch ein heller gefärbter Saum, die neugebildete osteoide Substanz eingelagert. Die Knochenbälkchen haben die Farbe unregelmäßig angenommen. In der Mitte sind sie oft schollenartig stärker gefärbt, vielleicht als Ausdruck einer überstürzten ungleichmäßigen und unvollkommenen Verkalkung. Die Knochenkörperchen besitzen große, blasige Gestalt und sind von einem hellen Hof umgeben. Auch diese Bälkchen werden sofort von Riesenzellen wieder zerstört. Bei anderen Schnitten ist die Compacta nicht so sehr verändert. Die Knochenbalken sind dem Periost parallel geordnet und durch Knochenbrücken miteinander verbunden. Umgeben sind sie von einem zellarmen Bindegewebe. Die Haverschen Räume innerhalb der Knochenbalken enthalten kein normales Mark mehr, sondern dieses hat sich in Fasermark umgewandelt. In dem umgebenden Gewebe sind zahlreiche, stark gefüllte Blutgefäße zu bemerken. Riesenzellen sind auch hier an ihrer Arbeit.

Wie makroskopisch schon festgestellt wurde, zeigte die Schleimhaut kaum nennenswerte Abweichungen vom Normalen. Die Epitheldecke ist an mehreren Stellen losgelöst, dort aber, wo sie erhalten ist, liegen die Zellen in guter Ordnung zusammen. Die Tunica propria ist normal. In der Sub-

mucosa liegen zahlreiche Drüsen. In den Schnitten durch die Nasenmuschel ist die Schleimhaut durchsetzt von zahlreichen Rundzellen. Sie scheint hier etwas verbreitert. Auf die Schleimhaut folgt Bindegewebe, welches in dichten Zügen lagert, und viele rund- und spindelförmige Zellen aufweist. Inmitten dieser parallelfaserigen Bindegewebszüge liegen prall mit roten Blutkörperchen gefüllte Gefäße, welche meistens im Längsschnitt getroffen werden. In einzelnen Schnitten sind Knochenbälkchen fast vollständig verschwunden, nur noch winzige Rudimente zeigen an, daß vorher Knochen vorhanden gewesen sein muß. In anderen Schnitten haben leidlich erhaltene Knochenbalken den bekannten Osteoblastenbesatz, doch ist die Zahl der Zellen im allgemeinen gering. Diese Knochenbälkchen weisen alle die geschilderten Merkmale von neugebildetem Knochen auf. Sie lagern in einem Gewebe, welches reich an Osteoblasten und auch Riesenzellen ist.

Die Geschwulstmasse selbst weist zum größten Teil dieselben Bilder in allen Schnitten auf. Sie setzt sich hauptsächlich zusammen aus Bindegewebe, osteoiden Bälkchen, Osteoblasten und Riesenzellen, durchsetzt von großen Blutgefäßen und nesterartig angeordneten Rundzellen. Normales Mark ist bis auf wenige Inseln verschwunden, es ist zum osteoblastischen Fasermark umgewandelt. Dieses Mark besteht im allgemeinen aus protoplasmareichen, spindelförmigen oder vielgestaltigen Zellen mit großen Kernen, welche den Sarkomzellen ähneln. Dies ist hauptsächlich der Fall in Zonen, in denen von Knochengewebe keine Spuren mehr zu entdecken sind. Oft verdichtet sich das faserige Bindegewebe zu verschieden langen und breiten Zügen, die ihrer Form nach osteoiden Balken entsprechen. Neben diesen sieht man auch neues Knochengewebe von den kleinsten Anfängen bis zu stattlichen Balkenbildungen. Die jugendlichen Bälkchen weisen oft einen geflechtartigen Bau auf. Osteoblastenbesatz und Knochenkörperchen haben die bekannte Anordnung und Form.

Der Schnitt, der wurstförmigen Verdickung entnommen, zeigt, daß die Schleimhaut zugleich die Funktion des Periostes übernommen hat, sie ist von vielen Rundzellen durchsetzt. Die Tela ossea ist vollständig verschwunden. Altes Knochengewebe nicht zu bemerken. Schmale, lange, neugebildete Knochenbälkchen sind zur Oberfläche senkrecht gestellt. Umgeben sind sie von einem Fasergewebe, welches bis in die periostale Schicht der Schleimhaut reicht. Die große Anzahl von Osteoblasten und Osteoklasten beweist den gewaltigen Um- und Anbau von neuem Knochengewebe, welcher hier besonders stark vor sich geht.

An einzelnen Schnitten ist das Mark arm an Zellen und Gefäßen, während es andererseits stark von großen blasigen, kernhaltigen Zellen, den bekannten Osteoblasten durchsetzt ist. Sehr große Blutgefäße fallen auf. Einige besonders große sprach ich anfänglich als Zysten an, im Glauben bestätigt dadurch, daß in ihrem Lumen nur wenige, aber wohlerhaltene Blutkörperchenansammlung zu sehen war, und sie nur eine sehr dünne und stellenweise unterbrochene endotheliale Auskleidung besaßen. Wirkliche Zysten habe ich nicht gefunden. Diese Feststellung steht durchaus im Einklang mit früheren Befunden, nach denen nur inmitten von Blutextravasaten Zysten gefunden wurden. Durch Blutungen wird das Gewebe abgetötet. In diesem Falle habe ich fast keine Blutungen nachweisen können, abgesehen von kleinen Infiltrationen in der Nähe von Gefäßen.

Der Gehalt an altem Knochengewebe ist verhältnismäßig sehr gering. Durch seine lamelläre Schichtung, zackige Knochenkörperchen und geordneten Osteoblastensäumen ist er genügend gekennzeichnet. Der Verlauf zur Oberfläche ist meistens senkrecht.

Ein immer wiederkehrender Befund sind Riesenzellen von verschiedenster Form und Größe. Die Zahl ihrer Kerne schwankt zwischen 2 bis 15 und mehr. Ihre Gestalt ist bald rund oder oval, bald umschließen sie amöbenartig die Knochenbälkchen, um ihre resorbierende Tätigkeit auszuüben. Teilweise sind sie perlschnurartig dem Knochen angelagert und liegen in den von ihnen gebildeten Howshipschen Lakunen, teilweise liegen sie auch inmitten von Fasermark. Dort haben sie ihre Tätigkeit schon beendet, denn sämtliche Reste von Knochengewebe sind verschwunden. Hier machen sich auch Zerfallserscheinungen an ihnen bemerkbar. In einigen besonders großen Riesenzellen sieht man anstatt großer, chromatinreicher, gut tingierter Kerne Kerntrümmer, welche staubförmig über die ganze Zelle verteilt sind. Besonders zahlreich sind die Riesenzellen in Regionen zu finden, wo eine lebhafte Bildung neuer Knochenbälkchen vor sich geht, denn diese werden sofort von ihnen resorbiert. In Verbindung mit dem osteoblastenreichen Fasermark können sie das Bild eines Riesenzellensarkoms vortäuschen.

Der Schnitt durch die Zahnanlage und Zahnsubstanz zeigt, daß der Prozeß diese Teile nicht ergriffen hat, denn krankhafte Erscheinungen sind hier nicht feststellbar.

Zusammenfassung.

Meine Untersuchungen haben im wesentlichen das histologische Bild der Ostitis fibrosa Recklinghausens (Osteodystrophia fibrosa) ergeben. Der ursprüngliche Knochen steht im Zeichen des Abbaues und wird durch ein unfertiges, osteoides Gewebe ersetzt. Dieses Gewebe nimmt eine so mächtige Entwicklung, daß es scheinbar eine große Geschwulst aufgebaut hat, die sich aus dem Alveolarfortsatz des Oberkiefers in Richtung nach der Nasenhöhle und der unteren Nasenmuschel ausdehnt. Die neugebildeten osteoiden Balken unterliegen sofort wieder einem, meist durch Riesenzellen verursachten Abbau. Infolge dessen läßt das histologische Bild einen überstürzten An- und Abbau von Knochengewebe erkennen. Das Fettmark ist bis auf selten beobachtete kleine Inseln verschwunden und durch sogenanntes Fasermark ersetzt.

Wenn die Zusammensetzung der Wucherung in soweit sich mit dem pathologischen Bilde der von Sand sogen. „Schleimige Degeneration der Nasenmuscheln“ deckt, die von Merz u. a. als Ostitis fibrosa erkannt und beschrieben worden ist, so muß doch darauf hingewiesen werden, daß die Übereinstimmung keine vollkommene ist. In den seither beschriebenen Fällen trat zu den genannten Veränderungen noch eine auffällige blutige Infiltration des neugebildeten Gewebes, in deren Bereich stets kleinere und mitunter außerordentlich große Zysten innerhalb der unteren Nasenmuschel nachgewiesen werden konnten. Dies ist in allen in der Gießener Klinik zur Beobachtung gelangten Fälle beim Pferde der Fall gewesen, nicht jedoch bei

Lebenslauf.

Am 4. September 1906 wurde ich als Sohn des Tierarztes Wilhelm Roloff in Derenburg a. Harz geboren. Von 1912 bis 1916 besuchte ich die Volksschule in Derenburg und von 1916 bis 1926 das Realgymnasium in Halberstadt, wo ich Ostern 1926 das Zeugnis der Reife erlangte. Ich widmete mich hierauf dem Studium der Veterinärmedizin an der Tierärztlichen Hochschule zu Berlin und an den Tierärztlichen Fakultäten der Universitäten München und Gießen. Im Februar 1931 bestand ich in Gießen das Staatsexamen und beschäftigte mich darauf mit vorliegender Arbeit.

Harald Roloff.

A. W. Zickfeldt, Osterwieck-Harz